

病理学 50 题解析

一、A1 型题

1. 【正确答案】 E

【答案解析】 流行性乙型脑炎是由乙型脑炎病毒感染引起的脑及脊髓的急性变质性炎。

本题知识点：常见传染病及寄生虫病，

2. 【正确答案】 E

【答案解析】 艾滋病可垂直传播。

本题知识点：常见传染病及寄生虫病，

3. 【正确答案】 D

【答案解析】 皮下肌肉囊尾蚴病皮下有圆形或卵圆形结节，为坚韧实体，有弹性，与皮肤不粘连，不痛不痒。

本题知识点：常见传染病及寄生虫病，

4. 【正确答案】 E

【答案解析】 上生殖道感染多数通过直接蔓延传播，感染后多有症状。

本题知识点：常见传染病及寄生虫病，

5. 【正确答案】 A

【答案解析】 伤寒一般无出血疹，其他选项都有。

本题知识点：常见传染病及寄生虫病，

6. 【正确答案】 B

【答案解析】 急性菌痢又可分为普通型、轻型、中毒型；慢性菌痢又可分为慢性迁延型、急性发作型和慢性隐匿型。

本题知识点：常见传染病及寄生虫病，

7. 【正确答案】 B

【答案解析】 慢性肝淤血时，肝小叶中央严重淤血呈暗红色，多个肝小叶中央淤血区相连，而肝小叶周边肝细胞因脂肪变性呈黄色，致使肝脏呈红黄相间的花纹状，如同槟榔的切面观，称为槟榔肝。光镜下可见肝静脉、中央静脉和肝窦扩张淤血，肝小叶中央部肝细胞因缺氧和受压发生萎缩和坏死，肝小叶周边部肝细胞发生脂肪变性。长期慢性肝淤血可致肝脏淤血性硬化。

本题知识点：局部血液循环障碍，

8. 【正确答案】 E

【答案解析】 纤维素性血栓又叫透明血栓，最常见于DIC。因为只有在显微镜下才能见到，故又称“微血栓”。

本题知识点：局部血液循环障碍，

9. 【正确答案】 E

【答案解析】 干性坏疽常见于下肢动脉粥样硬化、血栓闭塞性脉管炎等；湿性坏疽常发生于肢体或与外界相通的脏器，如肠、子宫、肺等；气性坏疽为湿性坏疽的一种特殊类型，主要见于严重的深达肌肉的开放性创伤。

本题知识点：局部血液循环障碍，

10. 【正确答案】 C

【答案解析】 充血是指组织或器官的血管内血液含量增多。可分为动脉性充血和静脉性充血两类。局部组织或器官动脉输入血量增多，以致动脉血管内含血量增多，称为动脉性充血。由于静脉回流受阻，局部组织或器官的毛细血管和小静脉内含血量增多，称为静脉性充血。

广义来说是脏器一部分区域血量增加的状态。但一般是不包括由静脉血液的增加所形成的被动性充血（淤血），而是单指动脉（能动性）充血而言。

本题知识点：局部血液循环障碍，

11. 【正确答案】 E

【答案解析】致炎因子种类繁多，可归纳为：物理性因子、化学性因子、机械性因子、免疫性因子和生物性因子（真菌性属于生物性因子）。

本题知识点：炎症，

 医学教育网
www.med66.com

 医学教育网
www.med66.com

12. 【正确答案】 B

【答案解析】纤维素性炎：渗出物主要是纤维蛋白原，并在炎症灶内形成纤维素。这种纤维素性炎发生在黏膜，可形成假膜，所以黏膜的纤维素性炎又称为假膜性炎。如白喉就是纤维素性炎，纤维素、白细胞和坏死的黏膜上皮常混合在一起形成灰白色的膜状物，称为假膜。不易脱落可以堵塞支气管引起窒息。发生在浆膜的纤维素性炎有：风湿性心包炎，肺炎球菌引起的胸膜炎，大叶性肺炎的红色和灰色肝样变期。“绒毛心”就是由于心包的纤维素性炎形成。注意它与“虎斑心”的区别，前者病变在心包，后者是严重贫血时心肌脂肪变性的病理特征，病变在心肌。

本题知识点：炎症，

 医学教育网
www.med66.com

 医学教育网
www.med66.com

13. 【正确答案】 C

【答案解析】 ABD 说法均太绝对，C 的选项是对的。故选 C。

本题知识点：炎症，

 医学教育网
www.med66.com

 医学教育网
www.med66.com

14. 【正确答案】 D

【答案解析】趋化作用是指白细胞沿炎症组织内分布的化学刺激物的浓度差做定向移动。

本题知识点：炎症，

 医学教育网
www.med66.com

 医学教育网
www.med66.com

15. 【正确答案】 E

【答案解析】炎症介质是急性炎症反应中的血管扩张、通透性升高和白细胞渗出的发生机制。有些致炎因子可直接损伤内皮，引起血管通透性升高，但许多致炎因子并不直接作用于局部组织，而主要是通过内源性化学因子的作用而导致炎症，故又称之为化学介质或炎症介质。

本题知识点：炎症，

16. 【正确答案】 C

【答案解析】 C选项是流行性脑脊髓膜炎的典型病理表现，其他选项都是流行性乙型脑炎的病理改变。（1）变质性改变：①神经细胞变性坏死：表现为胞体肿胀、尼氏小体消失，胞质内空泡形成，核偏位。重者神经细胞出现核浓缩、碎裂和溶解。变性、坏死的神经细胞周围常有增生的少突胶质细胞围绕，称之为卫星现象。小胶质、中性粒细胞侵入坏死的神经细胞内，称为噬神经细胞现象。②软化灶形成：病变严重时，灶性神经组织坏死、液化，形成染色较淡的筛网状病灶。

（2）渗出性改变：脑实质血管高度扩张、充血，血管周围间隙增宽，并有多量淋巴细胞呈袖套样浸润，称血管淋巴套。

（3）增生性改变：小胶质细胞增生，可呈弥漫性或形成局灶性的胶质结节，多位于小血管及坏死的神经细胞附近。

本题知识点：炎症，

17. 【正确答案】 E

【答案解析】 TNF、IL-1、IL-8、C3a、C5a、白三烯均有趋化作用。

本题知识点：炎症，

18. 【正确答案】 C

【答案解析】 细菌性痢疾属于纤维素性炎，渗出的纤维素、坏死组织和白细胞共同形成膜状物覆盖在黏膜表面，又称假膜性炎。

本题知识点：炎症，

19. 【正确答案】 B

【答案解析】 具有血管系统的活体组织对损伤因子所发生的防御反应称为炎症。

本题知识点：炎症，

20. 【正确答案】 C

【答案解析】 葡萄球菌感染是葡萄球菌引起的感染。葡萄球菌属细球菌科，葡萄球菌属，因其排列如葡萄串状而得名。革兰氏染色阳性。主要引起疔、痈、毛囊炎、肺炎、脑脓肿、肝脓肿、化脓性骨髓炎及伤口感染等。在自然界中分布广泛，绝大多数不致病，仅少数引起人和动物的化脓性感染。细菌引起的感染，中性粒细胞是主要的炎症细胞。

本题知识点：炎症，



21. 【正确答案】 B

【答案解析】 蜂窝织炎是发生于疏松结缔组织，以中性粒细胞为主的弥漫性的炎症，有坏死。

本题知识点：炎症，

22. 【正确答案】 A

【答案解析】 干酪样坏死、破伤风、气性坏疽等属于特异性感染，干酪样坏死为结核的病理改变。

本题知识点：炎症，

23. 【正确答案】 C

【答案解析】 组织受到损伤刺激后，即刻发生以血管反应为中心的急性炎症反应。首先是细动脉短暂收缩即痉挛，随即扩张，使血流加速，此即为炎性充血。随后再发生其他事件。

本题知识点：炎症，

24. 【正确答案】 D

【答案解析】 化脓性炎以中性粒细胞渗出为主，并伴有不同程度的组织坏死和脓液形成，只有转移性脓肿是这样形成的。转移脓肿是由脓肿中的病菌随血液转移到其他部位所形成的新脓肿，常见金黄色葡萄球菌经血液转移引起。

本题知识点：炎症，

25. 【正确答案】 B

【答案解析】 慢性肉芽肿性炎是由单核细胞和局部增生的巨噬细胞形成结节样病灶。梅毒为肉芽肿性炎。

本题知识点：炎症，



26. 【正确答案】 E

【答案解析】 先发生细动脉扩张，然后毛细血管扩张以及开放的毛细血管数量增加，使局部血流加快，血流量增加，是局部发红和发热的原因。

本题知识点：炎症，



27. 【正确答案】 A

【答案解析】 肺栓塞栓子多来源于下肢静脉，动脉栓塞栓子多来源于心脏。

本题知识点：局部血液循环障碍，



28. 【正确答案】 D

【答案解析】 血栓形成的条件：①血管内皮细胞的损伤；②血流缓慢或涡流；③血液凝固性增高。纤维蛋白溶酶应该是降低而不是增加。

本题知识点：局部血液循环障碍，



二、A2型题

1. 【正确答案】 B

【答案解析】 有些传染病在临床恢复后，已进入恢复期，体温已完全正常一段时间，体内潜伏的病原体再度繁殖至一定程度，使初发病的症状再度出现，称为复发，如伤寒、疟疾。如患者已进入恢复期，体温尚未下降至正常时又出现发热，此称之为再燃。

本题知识点：常见传染病及寄生虫病，



2. 【正确答案】 C

【答案解析】 动脉粥样硬化累及全身的大中动脉。动脉壁的病变可分为脂纹、纤维斑块、粥样斑块和复合病变。

本题知识点：心血管系统疾病，

3. 【正确答案】 D

【答案解析】 小细胞癌好发于年轻男性，是异型性特别高的一种癌，其癌细胞小，像燕麦一样的结构，呈梭形，胞质少，裸核，深染，故考虑病理类型为小细胞癌。

本题知识点：呼吸系统疾病，

4. 【正确答案】 A

【答案解析】 化生是指一种已分化组织转变为另一种分化组织的过程。并非由已分化的细胞直接转变为另一种细胞，而是由具有分裂能力的未分化细胞向另一方向分化而成，一般只能转变为性质相似的细胞。机体的一种组织由于细胞生活环境改变或理化因素刺激，在形态和机能上变为另一种组织的过程，是机体的一种适应现象。如支气管黏膜的柱状上皮组织长期受刺激变为鳞状上皮组织。

本题知识点：呼吸系统疾病，

5. 【正确答案】 D

【答案解析】 颗粒性固缩肾：肾小球因缺血发生纤维化和玻璃样变，所属肾小管因缺血及功能废用而萎缩、消失。间质则有结缔组织增生及淋巴细胞浸润。纤维化肾小球及增生的间质结缔组织收缩，使表面凹陷。病变较轻区域健存的肾小球因功能代偿而肥大，所属肾小管相应地代偿性扩张，向肾表面突起。从而形成肉眼所见肾表面的细小颗粒。肉眼可见双侧肾体积缩小，重量减轻，质地变硬，表面呈均匀弥漫的细颗粒状。切面皮质变薄，皮质与髓质分解不清晰。具有这些特点的肾被称为颗粒性固缩肾。患者慢性肾功能衰竭导致死亡，肾脏病理表现应为颗粒性固缩肾。

本题知识点：泌尿系统疾病，

6. 【正确答案】 E

【答案解析】 急进性肾炎 I 型为抗肾小球基底膜抗体引起的肾炎, 表现为线性荧光。

本题知识点: 泌尿系统疾病,



7. 【正确答案】 A

【答案解析】 肠伤寒的并发症穿孔往往容易在病人即将恢复时发生, 本题病史就符合这一特点, 故选肠伤寒。


本题知识点: 消化系统疾病,



8. 【正确答案】 B

【答案解析】 患者有肝炎病史, 有门脉高压症的表现: (1) 腹水形成: 腹部膨隆, 有移动性浊音; (2) 侧支循环开放: 腹壁浅静脉曲张, 出现“海蛇头” (3) 肝功能障碍: 颈胸部有蜘蛛痣, 白/球比例倒置。因此选 B

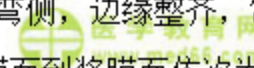
本题知识点: 消化系统疾病,



9. 【正确答案】 D

【答案解析】 溃疡通常为一个, 多位于小弯侧, 边缘整齐, 常深达肌层。直径多在 2.5cm 以内。光镜下的溃疡组织由黏膜面到浆膜面依次为渗出层、坏死层、肉芽组织层和瘢痕组织四层结构。

本题知识点: 消化系统疾病,



三、B 型题



1.

1) 【正确答案】 A

【答案解析】 小叶原位癌: 扩张的乳腺小叶末梢导管和腺泡内充满呈实体排列的癌细胞, 增生的细胞未突破基底膜。

本题知识点: 乳腺及女性生殖系统疾病,



2) 【正确答案】 D

【答案解析】 浸润性导管癌是乳腺癌中最常见的类型，占乳腺癌的 50%~80%。导管内癌的癌细胞突破导管基底膜进入间质，即为浸润性导管癌。

本题知识点：乳腺及女性生殖系统疾病，



2.




1) 【正确答案】 C

【答案解析】 近年我国又根据胃镜所见，提出小胃癌（癌灶直径 6~10mm）和微小胃癌（癌灶直径 \leq 5mm）的概念。



本题知识点：肿瘤，

2) 【正确答案】 A



【答案解析】 胃癌的大体形态，随病期而不同，所有局限于黏膜或黏膜下层的胃癌，不论其是否有淋巴转移均称早期胃癌。

本题知识点：肿瘤，



3.

1) 【正确答案】 E

2) 【正确答案】 A

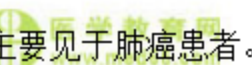3) 【正确答案】 B

4) 【正确答案】 D

5) 【正确答案】 C

【答案解析】 癌胚抗原在结肠癌、胃癌、肺癌、乳癌均可增高，但 α -酸性糖蛋白主要见于肺癌患者。

本题知识点：肿瘤，



4.

1) 【正确答案】 C

2) 【正确答案】 E

【答案解析】 组胺的主要作用是使血管通透性增高；氧自由基的过氧化杀伤，主要是破坏细胞膜的结构和功能，破坏线粒体，断绝细胞的能源，毁坏溶酶体，使细胞自溶。

本题知识点：炎症，

5.

1) 【正确答案】 B

2) 【正确答案】 A

【答案解析】 蜂窝织炎常发生于皮肤、肌肉和阑尾；疔是毛囊、皮脂腺及其周围组织的脓肿，痈是多个疔的融合。

本题知识点：炎症，